変形性膝関節症（OA）

【学習目標】

✓ 病態を説明できる

✓ 症状を説明できる

✓ X線所見を説明できる

病態と特徴

【病態】
- 関節軟骨が加齢や過負荷により変性・摩耗する退行性疾患
- 日本では内側型が約90%
- 骨棘形成、軟骨下骨硬化、滑膜炎を生じる

【主な症状】
- 動作開始時痛
- 階段下降時痛
- O脚
- 関節水腫
- 大腿四頭筋筋力低下

ここだけ覚える！

- 中高年女性に多い
- 原因：加齢、肥満、内反（O脚）、半月板損傷など
- 好発部位：内側コンパートメント
- 症状：荷重時痛、階段昇降痛、O脚の進行、可動域制限
- X線：内側関節裂隙の狭小化、骨棘形成、骨硬化、O脚変形

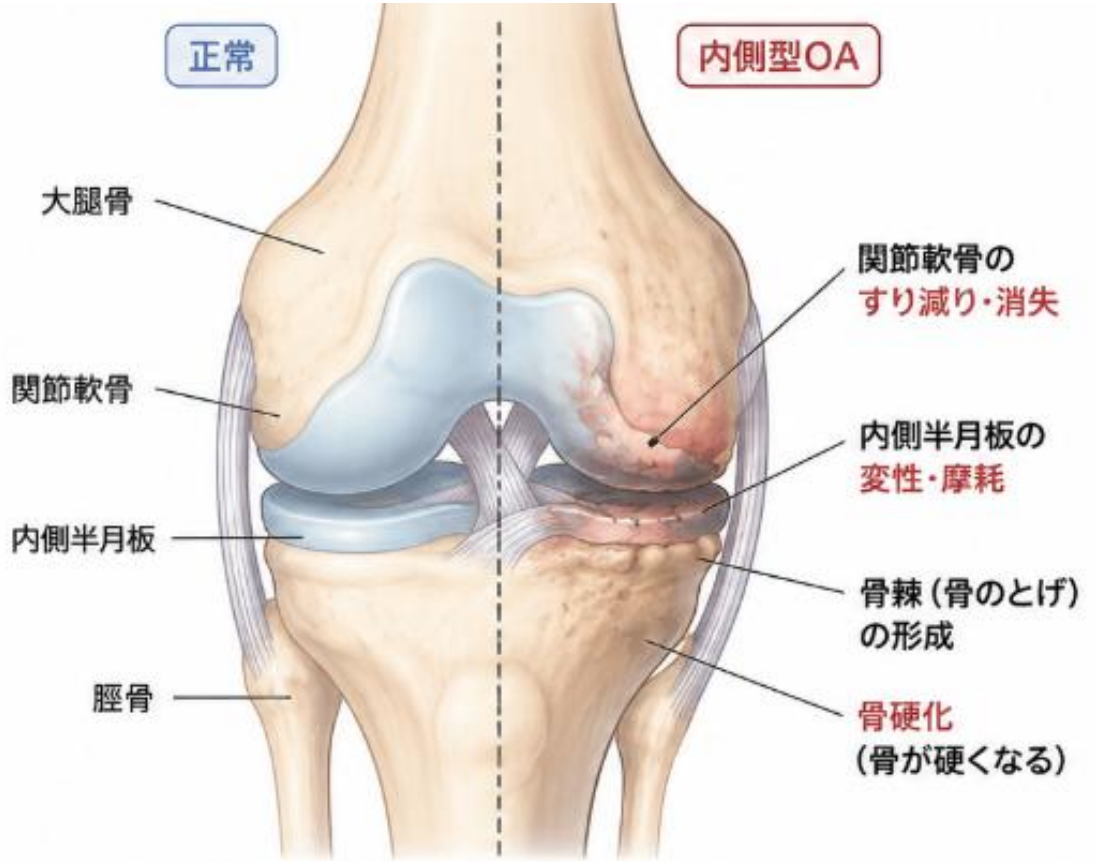

＊AIにて作成

病態と特徴

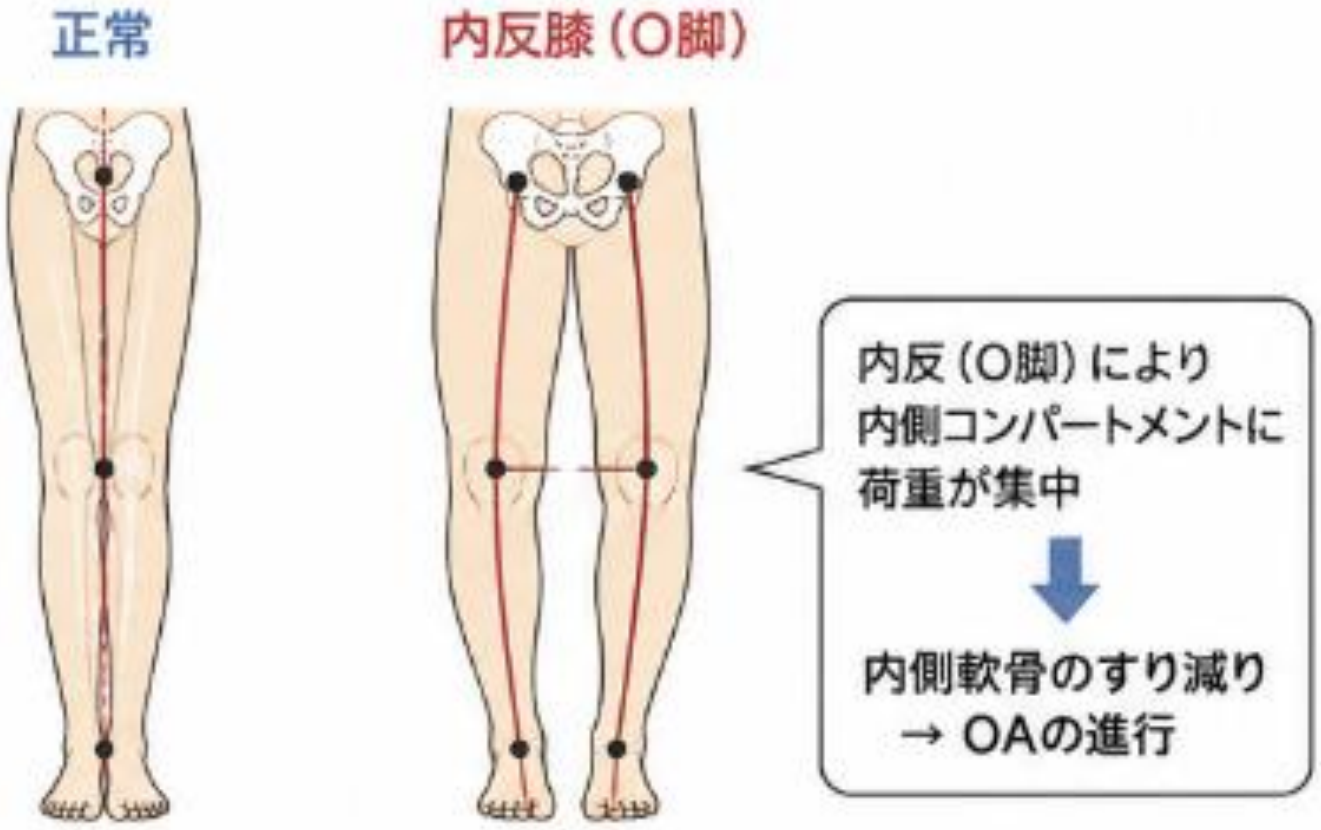

＊AIにて作成



穴埋め問題

① 変形性膝関節症では（　　）が摩耗する。

② 日本人では（　　）型が最も多い。

③ 初期には（　　）時痛がみられる。

④ X線では（　　）形成を認める。

⑤ 筋力低下しやすい筋は（　　）筋である。

⑥ O脚では膝関節（　　）側への荷重が増加する。

⑦ 階段では（　　）時に疼痛が強い。

⑧ X線では関節裂隙（　　）が認められる。

⑨ 保存療法では運動療法と（　　）指導を行う。

⑩ 人工膝関節置換術を（　　）という。

大腿骨頸部骨折・転子部骨折

【学習目標】

✓ 頸部骨折と転子部骨折の違いを説明できる

✓ 治療法を説明できる

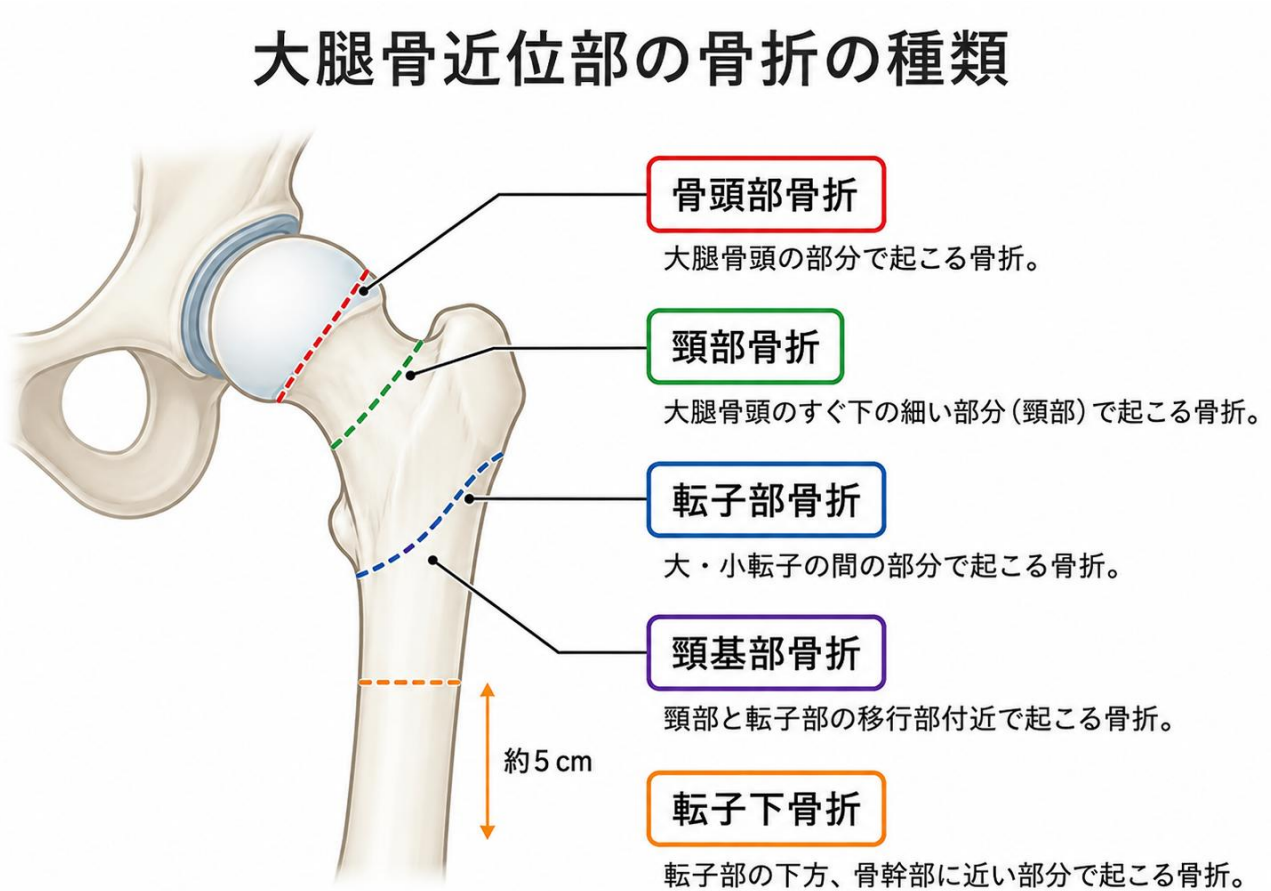

＊AIにて作成

病態と特徴

【大腿骨頸部骨折】
- 関節包内骨折
- 骨頭壊死・偽関節のリスクが高い
- 人工骨頭置換術または骨接合術

【大腿骨転子部骨折】
- 関節包外骨折
- 骨癒合しやすい
- 骨接合術が第一選択



【大腿骨頸部骨折】



【大腿骨転子部骨折】

大腿骨頸部骨折のGarden分類



骨接合術

人工骨頭置換術



Stage 1	Stage 2	Stage 3	Stage 4
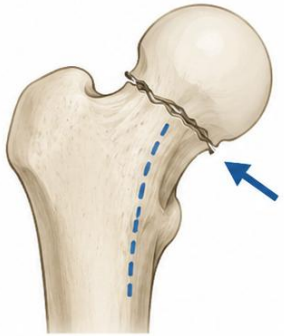	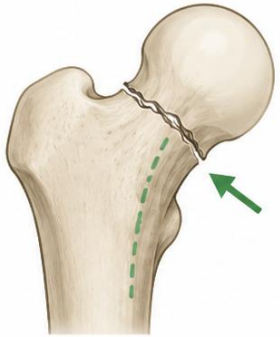	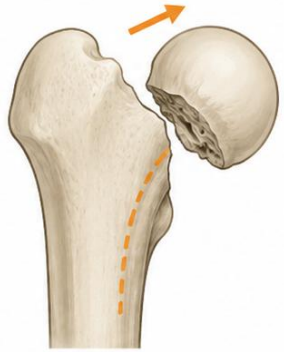	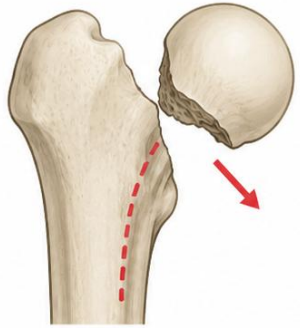
不完全骨折	完全骨折	完全骨折（転位あり）	完全骨折（著明な転位あり）
転位なし	転位なし	転位あり	転位あり（著明）
骨折線は一部のみ 連続性あり	骨折線が完全に 連続している	骨折線は連続し 一部がずれている	骨折線が連続し 大きくずれている

穴埋め問題

① 頸部骨折は（　　）骨折である。

② 転子部骨折は（　　）骨折である。

③ 頸部骨折では（　　）壊死のリスクが高い。

④ 転子部骨折では（　　）術が行われることが多い。

⑤ 高齢者では（　　）が危険因子である。

⑥ 骨癒合しやすいのは（　　）骨折。

⑦ 偽関節が問題となるのは（　　）骨折。

⑧ 人工骨頭置換術が選択されやすいのは（　　）骨折。

⑨ 関節包内骨折は（　　）骨折である。

腰椎椎間板ヘルニア

【学習目標】

✓ 病態を説明できる

✓ 特徴的な症状を説明できる

✓ 神経症状を理解する

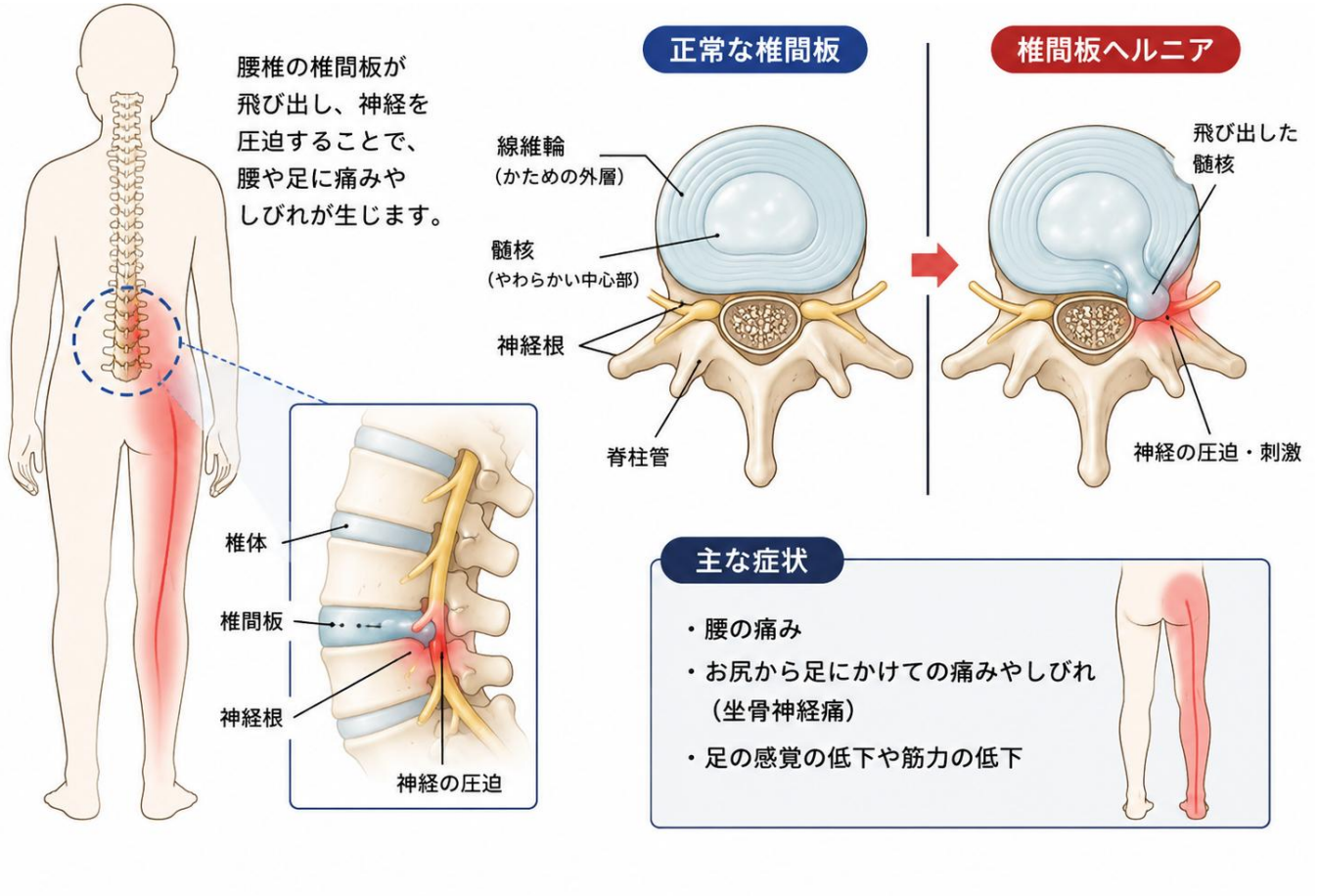

腰椎椎間板ヘルニア

【病態】
- 脊椎の骨と骨の間にある軟骨のクッションである椎間板の成分である髄核が線維輪の外へ脱出し神経症状を出す病態
- 突出した髄核が神経根を圧迫
- 好発：L4/5、L5/S1

【症状】
- 腰痛と下肢痛をきたす病態
- 痛みが強い場合や持続する場合、生活の質や日常生活動作を損ねる
- 薬物療法を中心とした保存的治療によって軽快することが多い
- 痛みが長期化したり、日常生活動作に制限が出ると手術を要する

下肢伸展挙上（straight leg raising）テスト
大腿神経伸展（femoral nerve stretch）テスト



穴埋め問題

① 椎間板は（　　）と線維輪から構成される。

② 腰椎椎間板ヘルニアでは（　　）が神経根を圧迫する。

③ 好発部位はL4/5と（　　）である。

④ 坐骨神経痛では（　　）へ放散痛を認める。

⑤ 誘発試験として（　　）テストを行う。

⑥ 腰椎椎間板ヘルニアでは（　　）神経痛を生じることが多い。

⑦ 馬尾症候群では（　　）・直腸障害を認めることがある。

⑧ 保存療法で改善しない場合や膀胱直腸障害を伴う場合は（　　）療法を検討する。

穴埋め問題

	L3／4	L4／5	L5／S1
障害神経根			
腱反射障害			
運動障害			
感覚領域			